LIMPA

UMEDECE

PolyMem®

PREENCHE

ABSORVE

arte de cicatrizar • sem dor

PolyMem®

HEGV
Hospital Estadual
Getúlio Vargas

O Uso de Membrana Polimérica em Ferida Traumática com Perda de Espessura Total da Pele

Palermo, Melissa; Ferreira, Marta Lúcia A.; Ribeiro, Patrícia Maria Rosário; Silva, Érica.

PROBLEMA

O trauma ainda permanece como a principal causa de morte nas primeiras quatro décadas de vida, superado apenas pelo câncer e doenças vasculares, como causa de óbito nas demais faixas etárias da população. Tendo em vista a gravidade das lesões resultantes de acidentes automobilísticos, o traumatismo crânio-encefálico, o trauma torácico e as lesões das extremidades predominam nas estatísticas apresentadas pelos diferentes centros especializados. O estudo de caso apresentado foi realizado em paciente do sexo feminino, 46 anos, sem histórico de patologia crônica pregressa. A paciente foi vítima de atropelamento em via pública, que resultou em ferida extensa no membro inferior esquerdo, comprometendo parte do vasto lateral da coxa e toda a circunferência tibial, que evoluiu em poucos dias com necrose em espessura total da pele, não havendo lesão vascular significativa ou fratura óssea.

JUSTIFICATIVA

O uso da cobertura de membranas poliméricas justifica-se devido ao fato de atender às necessidades da paciente no que diz respeito à manutenção do leito da ferida úmido, limpeza contínua, absorção e retenção de exsudato, estimulação do tecido de granulação, remoção atraumática e conforto. Devido ao fato de que esta cobertura inteligente não requer troca diária, foi possível reduzir a dor e o estresse da paciente durante as trocas dos curativos.

METODOLOGIA

Foi indicada a realização de desbridamento cirúrgico de urgência devido ao risco de septicemia. Após a remoção de todo tecido necrosado, permaneceu no leito da ferida aproximadamente 40% de tecido desvitalizado do tipo esfacelo e exposição do tendão de face lateral, sendo iniciado o desbridamento autolítico com membranas poliméricas. A partir da segunda semana as trocas passaram a ser feitas a cada cinco dias até o tecido de granulação recobrir todo o tendão, então, a paciente foi encaminhada para auto enxertia após 39 dias de uso das coberturas de membranas poliméricas.

OBJETIVOS

1. Observar as vantagens de uma cobertura inteligente que mantém o leito da ferida limpo e úmido, favorecendo a granulação e epitelização, promovendo conforto.
2. Avaliar a eficácia da cobertura de membrana polimérica no desbridamento autolítico promovendo promova condições adequadas para acelerar o processo de cicatrização.

RESULTADOS

Após as duas primeiras semanas de uso das coberturas de membrana polimérica já se pôde observar importante melhora no aspecto da lesão, com o crescimento de tecido de granulação bem vascularizado. Com as trocas subseqüentes foi possível observar a epitelização e a aproximação dos bordos, com contração na região da coxa e no dorso do pé, além de promover maior conforto e bem estar ao paciente. Ao final do tratamento com as membranas poliméricas o tecido de granulação ja havia recoberto todo o tendão exposto, a lesão apresentava em torno de 5cm de epitelização nas bordas.

CONCLUSÃO

Conforme observado, concluímos que os objetivos foram atingidos, pois se comprovou a eficácia da membrana polimérica no tratamento de ferida traumática devido a sua capacidade de absorção do exsudato, mantendo o leito da ferida úmido e limpo, favorecendo o desbridamento autolítico, preenchimento de espaços e promovendo desenvolvimento do tecido de granulação; assim como também proporcionou trocas mais espaçadas,sem trauma e agressão para o tecido neoformado, trazendo mais conforto e menos dor. Como o processo de cicatrização foi acelerado, o tempo de hospitalização e os custos decorrentes foram minimizados. A intervenção cirúrgica no momento adequado, o acompanhamento clínico, o gerenciamento do cuidado da ferida, assim como o suporte de terapias adjuvantes, foram de extrema importância para que a paciente superasse não só o estado inflamatório agudo, mas também fosse capaz de superar as dificuldades emocionais e sociais enfrentadas decorrentes da hospitalização e do medo relacionado ao risco de perda do membro. Ao final do tratamento, concluímos que as dificuldades foram superadas e o resultado final foi satisfatório não só para a paciente, mas também para toda a equipe envolvida.

REFERÊNCIAS

1 - DEALEY, C. Cuidando Feridas: Um guia para as enfermeiras. 3ª edição. São Paulo: Atheneu Editora, 2008.
2 - IRION, G. Feridas: Novas abordagens, manejo clínico e atlas em cores. Rio de Janeiro: Guanabara Koogan e LAB, 2005. Coleção Práxis Enfermagem 3.
3 - JORGE, S.A.; DANTAS, S.R.P.E. Abordagem multiprofissional do tratamento de feridas. São Paulo: Atheneu Editora, 2003.
4 - SILVA, R.C.L.; FIGUEIREDO, N.M.A.; MEIRELES, I.B. Feridas: Fundamentos e atualizações em enfermagem. São Paulo: Yends Editora, 2008.

10/09/2010

16/09/2010

19/10/2010

03/11/2010

16/11/2010

Recomed Trading Ltda.
www.recomedtrading.com.br
recomed@recomedtrading.com.br

PolyMem®

HEGV
Hospital Estadual
Getúlio Vargas

Tratamento de Área Doadora, no Pós Operatório Tardio, Com o Uso de Memebrana Polimérica.

Palermo, Melissa; Ferreira, Marta Lúcia A.; Cotta, Lucimar da Rocha; Ribeiro, Patrícia Mª do Rosário.

INTRODUÇÃO

As regiões doadoras são retiradas de uma parte do corpo cuja a pele combine bem com a região receptora. Um dos locais mais comuns para região doadora é a coxa, onde se podem obter grandes áreas de pele. As regiões doadoras costumam ser descritas como sendo mais sensível a dor do que a do enxerto, que segundo literaturas, ocorre devido ao grande número de terminações nervosas expostas. Preconiza-se que o tratamento das áreas doadoras seja feitas com coberturas não aderentes, que promovam e mantenham a umidade no leito da lesão, como meio de otimizar a atividade celular e proteger as terminações nervosas, favorecendo a cicatrização e diminuição da dor, uma vez que não causará danos ao tecido recém formado. Os estudos demonstram que diversos produtos modernos, são mais eficazes que os métodos tradicionais

OBJETIVO

O objetivo é avaliar a eficácia das coberturas de membrana polimérica, no desbridamento autolítico, na limpeza do leito da ferida, na absorção do exsudato e manutenção no leito da ferida e redução da dor.

RELATO DO CASO

A metodologia utilizada foi um relato de caso descritivo de caráter observatório, onde o paciente adulto de sexo masculino, 51 anos, foi admitido na unidade hospitalar, após ter sido vítima de atropelamento em via pública, o qual resultou em fratura exposta em úmero direito. Após receber o tratamento cirúrgico para correção da fratura, evoluiu com complicações provocadas por infecção no sítio operatório e deiscência cirúrgica. Após o controle do quadro infeccioso a ferida apresentava condições para auto enxertia. O procedimento de auto enxertia foi realizado com êxito, porém no 7º dia de pós operatório, foi realizada troca do curativo cirúrgico da área doadora, na coxa direita, e observou-se que a ferida de espessura parcial não apresentava boa evolução no processo cicatricial. Foi solicitado a avaliação e acom-panhamento da Comissão de Prevenção e Tratamento de Feridas, para determinar a cobertura mais adequada, a fim de acelerar o processo de cicatrização. Após o tratamento com o uso de outros produtos sem boa resposta, foi feita a opção das coberturas de membrana polimérica, devido às características técnicas deste produto, como a presença; do surfactante F68, da goma superabsorvente e da glicerina, garantem a não aderência no leito da ferida, tornando-o um curativo atraumático, reduz o numero de trocas e mantém o ambiente úmido e ideal para uma boa cicatrização.

RESULTADOS E CONCLUSÃO

Como não houve resposta satisfatória com outros produtos empregados buscando a cicatrização desta ferida, foi feita a escolha das coberturas de membrana polimérica, . Após 76 dias de tratamento, obteve-se o resultado desejado; com a cicatrização da ferida. Comprovamos a eficiência do uso das coberturas de membrana polimérica através da redução do período de internação, da eficácia do desbridamento autolítico, da limpeza contínua e da redução da dor.

REFERÊNCIAS

1 - DEALEY, Carol. Cuidando de Feridas. São Paulo: Atheneu, 2001.
2 - BORGES, Eliane Lima. Feridas: como tratar. Belo Horizonte: Coopmed, 2001.

17/02/2011

01/03/2011

29/03/2011

12/04/2011

17/05/2011

Recomed Trading Ltda.
www.recomedtrading.com.br
recomed@recomedtrading.com.br

PolyMem®

Avaliação Comparativa Entre Membrana Polimérica e Gaze Vaselinada no Tratamento das Lesões por Epidermólise Bolhosa Distrófica

Seabra, Luciana; Palermo, Melissa

FERIDA I

12/05/2011

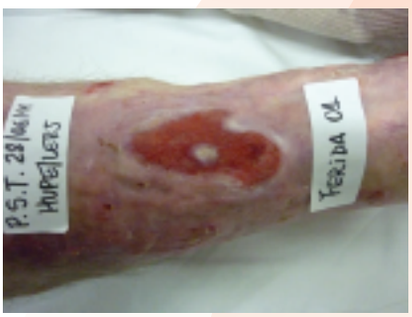

28/06/2011

09/08/2011

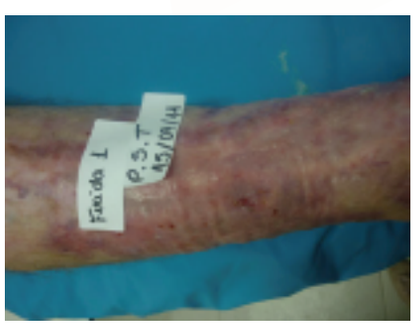

15/09/2011

INTRODUÇÃO

As Epidermólises Bolhosas (EB) compreendem um grupo de doenças bolhosas heterogêneas, hereditárias, caracterizadas pela fragilidade anormal da pele e mucosas. Nas formas Distróficas, o defeito genético deve-se à mutação no gene responsável pela codificação do colágeno VII, principal constituinte das fibrilas de ancoragem, que participam na aderência da lâmina densa à derme. As alterações aparecem desde o nascimento e são caracterizadas por bolhas serosanguinolentas, localizadas ou disseminadas.

A avaliação de enfermagem sistemática e individualizada, como parte integrante da equipe interdisciplinar, visa identificar não só as manifestações cutâneas, como também sinais que indiquem o aparecimento de complicações e o agravamento das lesões, preconizando recursos que promovam condições ideais à cicatrização, como manter limpeza e umidade contínua, favorecer o desbridamento autolítico, prevenir infecção, permitir retirada atraumática, atenuar a dor, bem como prevenir o aparecimento de novas lesões, com melhor relação entre custo e benefício.

OBJETIVO

Comparar a eficácia da membrana polimérica diante do tratamento convencional, com gaze vaselinada no processo de cicatrização das lesões decorrentes da EB distrófica.

METODOLOGIA

Trata-se de um estudo descritivo, do tipo relato de caso, comparativo, de caráter observatório, realizado no ambulatório de um Hospital Universitário no Rio de Janeiro. Os dados foram colhidos através de anamnese e exame clínico, além de busca ativa no prontuário. Utilizou-se o registro fotográfico como recurso para avaliação do processo evolutivo, sob autorização do paciente, que se deu através do termo de consentimento livre e esclarecido, em respeito a resolução 196/96.

RELATO DO CASO

Paciente do sexo masculino, 56 anos, com EB distrófica recessiva diagnosticado aos 6 meses de idade. Apresentando lesões disseminadas em membros inferiores, onde destacam-se duas com maior comprometimento em membro inferior direito, uma em região tibial anterior (denominada ferida I) e outra em região maleolar interna (denominada ferida II), com perda parcial, tecido de granulação, pontos de esfacelo, presença de exsudato seroso em quantidade moderada e bordas maceradas. Após diversas tentativas de terapia tópica sem evolução satisfatória, optou-se por introduzir a membrana polimérica na ferida I devido a sua capacidade de manter a limpeza contínua em interface com a lesão, por manter a umidade e hidratação favorecendo o desbridamento autolítico; absorver e reter o exsudato, prevenindo a maceração de bordas; prevenir infecção e minimizar da dor. Na ferida II foi mantida a conduta convencional com gaze vaselinada, que já vinha sendo implementada.

RESULTADOS

Aproximadamente após 40 dias de tratamento com a membrana polimérica (ferida I) observou-se remoção total do esfacelo, o tecido de granulação apresentava-se mais sadio, com retração de bordas e com ilhota de epitelização. Na ferida II, observou-se discreta retração de bordas porém, com aumento de esfacelo. Após 4 meses, a ferida I encontrava-se totalmente epitelizada, em fase de maturação, enquanto que a ferida II não apresentou evolução significativa.

CONCLUSÃO E CONSIDERAÇÕES FINAIS

O tratamento tópico com membrana polimérica mostrou-se mais eficaz no processo de cicatrização comparativamente ao tratamento convencional com gaze vaselinada, visto que foi capaz de realizar desbridamento autolítico, mantendo limpeza e umidade contínua em interface com a lesão, devido a presença de glicerina (umidificante e emoliente) e do surfactante F-68 (agente de limpeza), promover absorção e retenção do exsudato (goma superabsorvente) prevenindo maceração de bordas, além de permitir remoção atraumática da cobertura, prevenir infecção e minimizar a dor.

O portador de EB tem papel fundamental na sua recuperação, bem como na prevenção dos agravos, devendo ser capacitado para o autocuidado, melhorando assim sua autoestima e qualidade de vida. Considerando ser um produto de fácil manuseio, as trocas foram realizadas pelo próprio paciente, em domicílio, favorecendo a adesão ao tratamento, diminuindo os custos relativos a transporte, transtornos provenientes de grandes deslocamentos, minimizando o risco de traumas neste percurso. A partir destes resultados satisfatórios, propõe-se desenvolver e aperfeiçoar a forma de tratamento tópico dos casos de EB Distrófica com membrana polimérica, a fim de otimizar o tempo de cicatrização e prevenir o aparecimento de novas lesões e promovendo melhor relação entre custo e benefício.

REFERÊNCIAS

1 - Declair V., Alboledo E. Epidermólise Bolhosa Distró_ca: relato de experiência da assistência a 29 portadores no Brasil. Trabalho apresentado na 19th conference of the European Wound Management Association, 2009

2 - Gürtler TGR, Diniz LM, Filho JBS. Epidermólise bolhosa distró_ca recessiva mitis – Relato de caso clínico. An Bras Dermatol. 2005; 80(5): 503-8.

3 - Mandelbaum MHS, Barreiros DCZ, Mouassab PA, Epidermólises Bolhosas: Assistência de Enfermagem aos Portadores e seus Familiares. Revista Estima 2004; 2(3):16-24

4 - Vergara SC. Projeto e Relatórios de Pesquisa em administração. São Paulo: Altas,2005. p. ----------

FERIDA II

12/05/2011

28/06/2011

09/08/2011

15/09/2011

Recomed Trading Ltda.
www.recomedtrading.com.br
recomed@recomedtrading.com.br

PolyMem®

O Uso de Membrana Polimérica em Lesões por Epidermólise Bolhosa Simples: Um Relato de Experiência

Seabra, Luciana; Palermo, Melissa

INTRODUÇÃO

A Epidermólise Bolhosa (EB) representa um grupo de genodermatoses com apresentações clínicas diferentes, tendo como característica comum a formação de bolhas e erosões da pele e membranas mucosas. Na EB simples, as bolhas ocorrem como resultado do processo de destruição da camada basal, além de uma síntese deficiente de queratina, sendo comum o aparecimento de bolhas em mãos e pés, associadas a hiperqueratose, por se tratar de áreas de maior atrito. Na região plantar o quadro clínico é ainda agravada pelo uso de calçados, que exercem fricção contínua, favorecendo a formação de placas hiper-queratóticas, bolhas e erosões, aparecimento de infecção fúngica, que resulta em dor, dificultam a deambulação e geram maior dependência da família, comprometendo a qualidade de vida.

Os tratamentos disponíveis ainda não são eficazes no sentido de garantirem a cura ou mesmo evitar o aparecimento das lesões, logo, nossa assistência, como parte da equipe multidisciplinar, junto ao paciente e à família, é promover ações que contribuam para atenuar os sintomas, utilizando recursos que promovam condições ideais à cicatrização, como manter limpeza e umidade contínua, favorecer o desbridamento autolítico, remoção de placas hiperqueratóticas, prevenir infecção, permitir retirada atraumática, atenuar a dor, bem como prevenir o aparecimento de novas lesões.

OBJETIVO

Avaliar o uso dos curativos de membrana polimérica, no tratamento de lesões por EB simples, considerando os aspectos de limpeza contínua e manutenção de umidade, remoção atraumática, inibição de infecção e alivio da dor.

METODOLOGIA

Trata-se de um estudo descritivo do tipo relato de caso, realizado em domicílio. Os dados foram colhidos na primeira consulta, fornecidos pela mãe, além do exame clínico. Utilizou-se o registro fotográfico como recurso para avaliação do processo evolutivo, sob autorização do paciente, que se deu através do termo de consentimento livre e esclarecido, em respeito a resolução 196/96.

RELATO DO CASO

Criança, 6 anos de idade, do sexo feminino, com EB Simples diagnosticada ao nascer. Apresenta lesões bolhosas, de conteúdo serossanguinolento, disseminadas por todo o corpo, porém nos pés concentram-se o maior número de bolhas, inclusive interdigitais, associadas a presença de placas hiperqueratóticas, de aspecto ressecado, com ponto esverdeado interdigital, sugerindo colonização fúngica. A paciente refere dor ao pisar, comprometendo suas atividades diárias, sendo observada claudicação ao andar. Optou-se por introduzir a membrana polimérica nos pés, sob a forma de bota, devido a sua capacidade de absorver e reter o exsudato, manter a limpeza continua em interface com a lesão, manter a umidade e hidratação favorecer o desbridamento autolítico, remover a hiperqueratose, minimizar a dor, além de inibir infecção secundária e prevenir o aparecimento de novas lesões. A bolhas existentes, de conteúdo seroso, foram rompidas com agulha estéril, os pés irrigados com soro fisiológico antes da aplicação das placas, realizando a troca do curativo a cada 3 a 4 dias.

RESULTADOS

Em aproximadamente 40 dias as placas hiperqueratóticas foram adquiriram gradativamente aspecto mais hidratado, permitindo sua remoção parcial e contínua. As lesões, decorrentes das bolhas, apresentavam-se epitelizadas, inclusive a lesão com infecção fúngica, associado ao tratamento antifúngico sistêmico. O processo de remoção da hiperqueratose mantém-se evolutivamente, sem aparecimento de novas lesões, com diminuição gradual e significativa da dor.

CONCLUSÃO E CONSIDERAÇÕES FINAIS

O tratamento tópico com membrana polimérica mostrou-se eficaz, visto que foi capaz de oferecer ação umectante e emoliente (glicerina) favorecendo a hidratação e remoção parcial e gradativa das placas hiperqueratóticas, manter a limpeza contínua (Surfactante F 68) inibindo a infecção e mantendo a viabilidade celular, permitir a troca atraumática e reduzir a dor, otimizando assim o processo de cicatrização, bem como prevenindo o aparecimento de novas lesões.

A avaliação interdisciplinar, sistematizada e individualizada, junto ao paciente e à família são fundamentais no processo de incentivo ao autocuidado, adesão ao tratamento e prevenção das complicações. Vale ressaltar a importância de valorizar além do aspecto clínico, assegurando a prevenção e recuperação das lesões, bem como, abordando holisticamente os aspectos psicossociais, as necessidades individuais que compõem o processo de cuidar, resgatando a auto-estima e proporcionando reintegração social e melhor qualidade de vida.

REFERÊNCIAS

1 - Caprara A, Veras MSC. Hermenêutica e Narrativa a experiência de mães de crianças com epidermólise bolhosa congênita. Interface - Comunic., Saúde, Educ. 2005; 9(16): 131-46

2 - Filho JJS. Genodermatoses. In: Cucé LC, Neto CF. Manual de Dermatologia. São Paulo: Atheneu, 2001. p. 271-275

3 - Mandelbaum MHS, Barreiros DCZ, Mouassab PA, Epidermólises Bolhosas: Assistência de Enfermagem aos Portadores e seus Familiares. Revista Estima 2004; 2(3):16-24

4 - Vergara SC. Projeto e Relatórios de Pesquisa em administração. São Paulo: Altas,2005. p. ----------

06/07/2011

17/08/2011

31/08/2011



Recomed Trading Ltda.
www.recomedtrading.com.br
recomed@recomedtrading.com.br

PolyMem®

Úlcera de Perna na Doença Falciforme e Cobertura de Hidropolímero de Última Geração: Estudo Clínico

Norma D'Imperio Acquarone*, Monique Morgado Loureiro**

Introdução

O nome doença falciforme representa um conjunto de combinações de hemoglobinas modificadas que causam anemia hereditária, sendo pelo menos uma do tipo HbS. Úlceras de membros inferiores estão entre as mais evidentes manifestações cutâneas da anemia falciforme. Caracterizam-se por freqüentes recidivas, presença de complicações e difícil cicatrização. Geralmente são dolorosas e tendem a se tornarem crônicas [1 2]. Muitas vezes persistem por anos devido à falta de assistência especializada ou acesso à tecnologia, acarretando alterações na capacidade produtiva e de lazer das pessoas acometidas, gerando piora da qualidade de vida devido à dor, desconforto e alterações da auto-imagem [3].

Objetivo

Relatar um caso clínico de úlcera de perna na doença falciforme e a utilização de cobertura hidropolímero de última geração, num caso de úlcera de longa duração, onde as tentativas de curativos convencionais fracassaram.

Metodologia

Estudo descritivo de um caso clínico de úlcera de perna na doença falciforme, realizada no HCFF/UFRJ. As avaliações e evoluções da úlcera foram feitas através de exame clínico e registros fotográficos semanais. A área da úlcera foi avaliada por medida simples. O estudo foi realizado sem custo ao cliente, com seu consentimento e conforme Resolução 196-96 do Conselho Nacional de Saúde, que dispõe sobre a ética em pesquisa com seres humanos.

Primeira Avaliação

Cliente L.C.C.P., 16 anos, sexo masculino, natural do Rio de Janeiro-RJ, estudante. Histórico de aparecimento espontâneo de úlcera venosa na região maleolar direita há mais de 5 anos, nunca cicatrizada. Queixa de desconforto, constrangimento diante dos amigos e limitação das atividades de um modo geral. Uso anterior de terapia tópica com pomadas. Características iniciais da úlcera em 31/03/2008 (figura 1): irregular, exsudato de alto volume, tecido com 100% de esfacelo. Área: 34 cm2. Pele ao redor com hiperpigmentação e temperatura normal. Medidas Gerais: uso de cobertura hidropolímero de última geração que, de acordo com sua composição, apresenta características ideais para adequada absorção do exsudato, manutenção de um meio úmido local e limpeza da lesão. Trocas diárias das coberturas, repouso relativo, orientações ao cliente e à família quanto aos cuidados com a úlcera e avaliações médicas periódicas.

Resultados

Com apenas 11 dias de tratamento, houve consideráveis reduções de esfacelos, do diâmetro da lesão e do volume de exsudato (figura 2). Aos 56 dias de tratamento, reparação da epiderme ao redor da úlcera, tecido de granulação saudável e redução do diâmetro da lesão (figura 3). No terceiro mês de tratamento, destacou-se a reparação da epiderme sobre a superfície da úlcera (figura 4). A úlcera apresentou fechamento total, após 133 dias de tratamento (figura 5).

Conclusão

Neste estudo, pode-se verificar que a correta utilização da cobertura de hidropolímero de última geração como parte do tratamento dado ao portador de úlcera de perna da doença falciforme foi uma ótima opção, auxiliando no processo de cicatrização da lesão.

Considerações

Em relação às úlceras complexas, o tratamento deve ser interdisciplinar e os profissionais de enfermagem exercem papel relevante na longevidade e qualidade de vida desta clientela, sendo o profissional responsável para a avaliação e sistematização das terapias tópicas selecionadas, além das ações educativas. Assim, a importância da assimilação de novos aprendizados, visando a prestação de uma assistência de enfermagem qualificada aos clientes e familiares.

Referências bibliográficas

1. Ministério de Saúde, 2002. Manual de Diagnóstico e Tratamento de Doenças Falciformes. Agência Nacional de Vigilância Sanitária (ANVISA). Brasília.
2. Kikuchi BA. Apresentação dos dados parciais das hemoglobinopatias mais freqüentes na hemorrede brasileira. In: Encontro sobre Aconselhamento, Orientação e Informação Genética em Doença Falciforme. Brasília, 2005.
3. Gonçalves ML, Santos VLCG, Pimenta CAM, Suzuki E, Komegae KM. Pain in chronic leg ulcer. JWOCN. 2004;31(5): 275-83.
4. Dealey, C. (1998). The importance of education in effecting change in leg ulcer management, in (eds) Leaper, D., Dealey, Franks, P.J., Hofman, D., Moffatt, C.J., Proceedings of the 7 th European Conference on Advances in Wound Management. EMAP Healthcare Ltd, London.

* Enfermeira pós-graduada em estomaterapia pela EEUSP, Enfermeira da Comissão de Curativos - COMEIP do HUCFF-UFRJ. E mail: normacqua@superig.com.br
**2 Professora Adjunta do Departamento de Clínica Médica, Faculdade de Medicina da UFRJ.

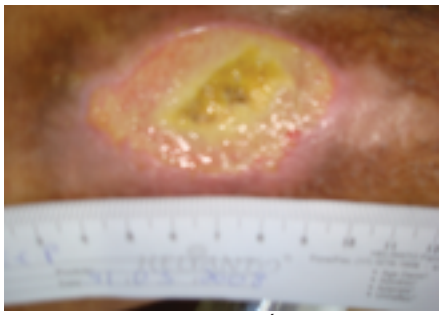

Figura 1 - Data: 31/03/2008 - Área: 33 cm2

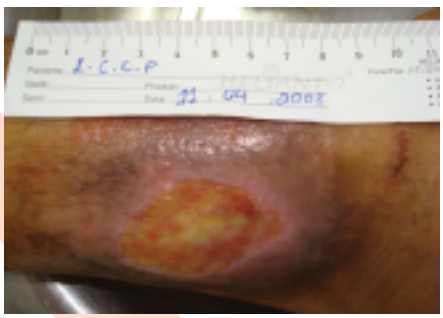

Figura 2 - Data: 11/04/2008 - Área: 24,96 cm2

Figura 3 - Data: 26/05/2008 - Área: 6,38 cm2

Figura 4 - Data: 02/07/2008 - Área: 0,55 cm2

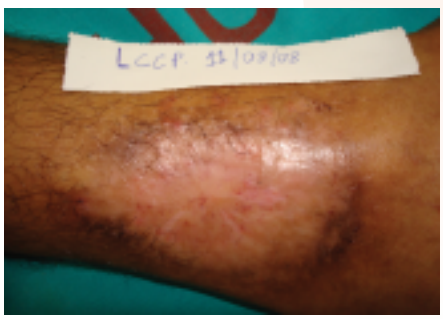

Figura 5 - Data: 11/08/2008 - Úlcera fechada

PolyMem Rosa

Esta é a membrana polimérica hidrofílica padrão, com uma película semi-permeável na parte externa.

PolyMem Prata

Esta é a membrana polimérica hidrofílica padrão, com uma película semi-permeável na parte externa, com a adição da prata.

PolyMem Wic

Esta formulação PolyMem é especialmente desenvolvida para feridas cavitárias.

PolyMem Max

Esta formulação PolyMem é especialmente desenvolvida para feridas com altos níveis de exsudato.

PolyMem Max

Esta formulação PolyMem é especialmente desenvolvida para feridas com altos níveis de exsudato.

Nursicare

Coberturas terapêuticas para mamilos sensíveis, feridos, rachados e doloridos em mães que amamentam.